

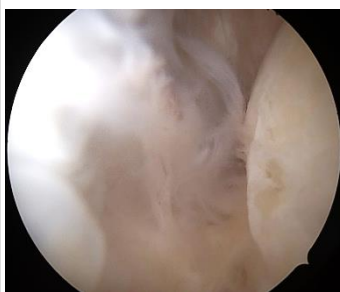Sprunggelenksarthroskopie – Standardisierter Rundgang und Bildgebung



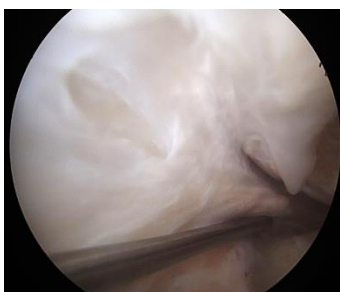
AGA KOMITEE

Fuß und Sprunggelenk

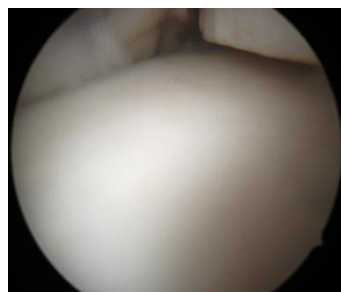
Standard Zugänge: anterolaterales und anteromediales Portal
Optional: anterozentrales Portal



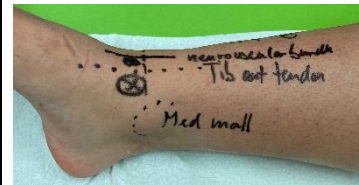Anteriorer Blick auf den IK



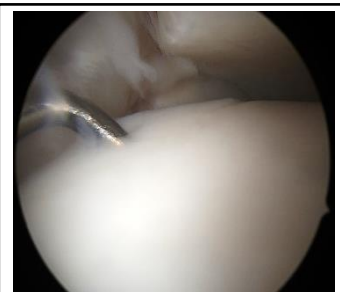Medialer Malleolus
Deltaband



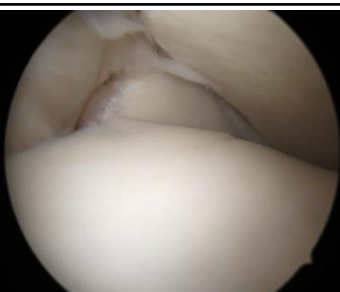Zentraler Talus
Anterior distale Tibia



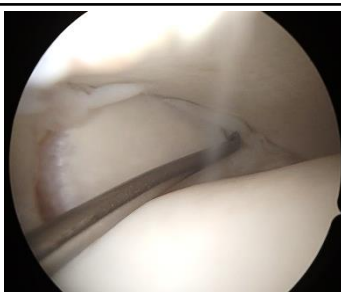
Anteromediales Portal direkt
medial der Tibialis anterior
Sehne



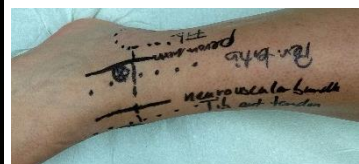Stabilitätsprüfung
Knorpel laterale
Talusschulter



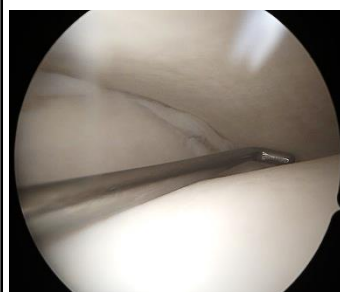Sicht von medial auf
die Syndesmosse



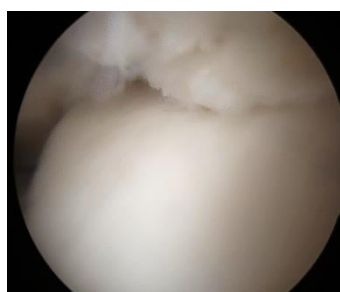
Stabilitätsprüfung
Syndesmosse Inspektion
distale Ausläufer
Membrana interossea.



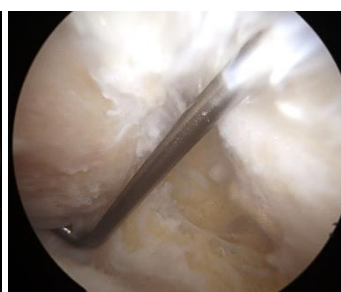Anterolaterales Portal
Lateralgrenze Peroneus tert.
Cave N. peroneus sup.fic.



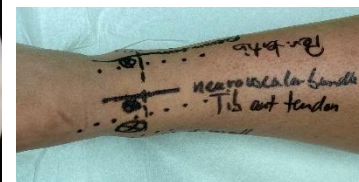
Stabilitätsprüfung dorsale
laterale Knorpelanteile



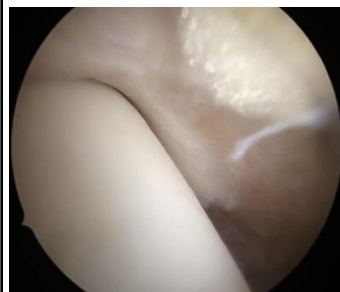
distale Tibia und
anterolateraler Talus



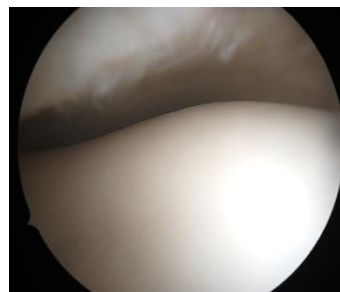
Fibulaspitze,
Stabilitätsprüfung
AFTL/CFL



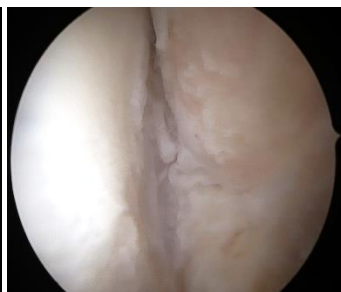Anterozentrales/medial
midline Portal zwischen Tib.
Ant. und EHL Sehne, Cave
ant. Gefäß-/Nervenbündel



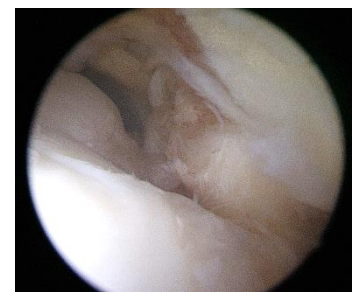Artikulation med. Talus-
schulter, dist. Tibia



Anterolateraler Knorpel
zentraler Talus



anterolateral in den
medialen Recessus



von zentral in den
vorderen Recessus